


BEOWULF

I

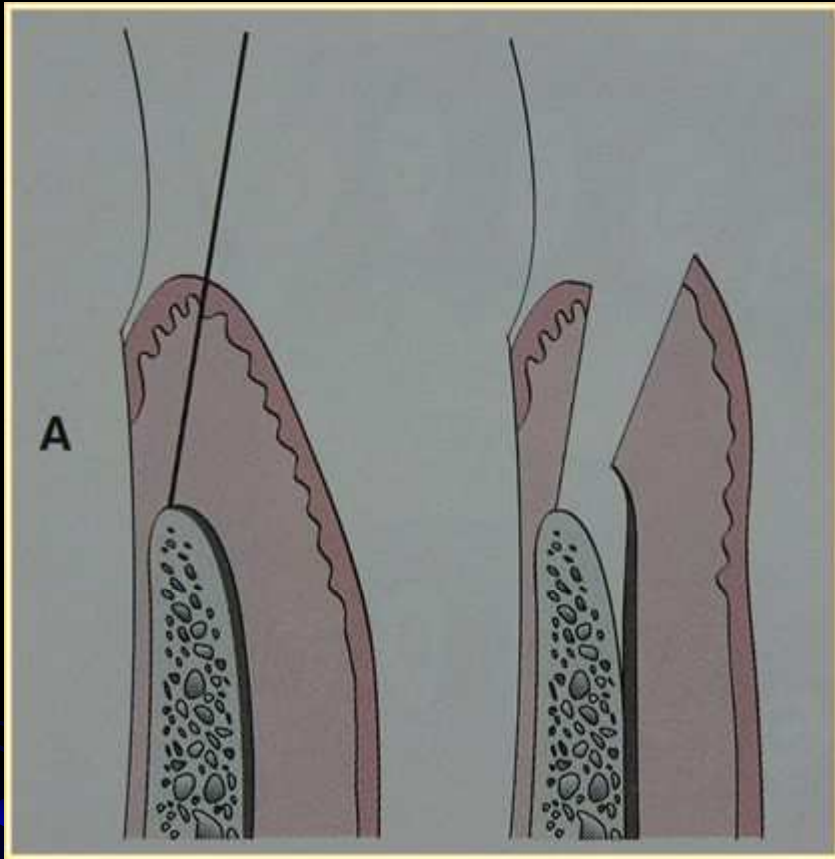


Bedah flep

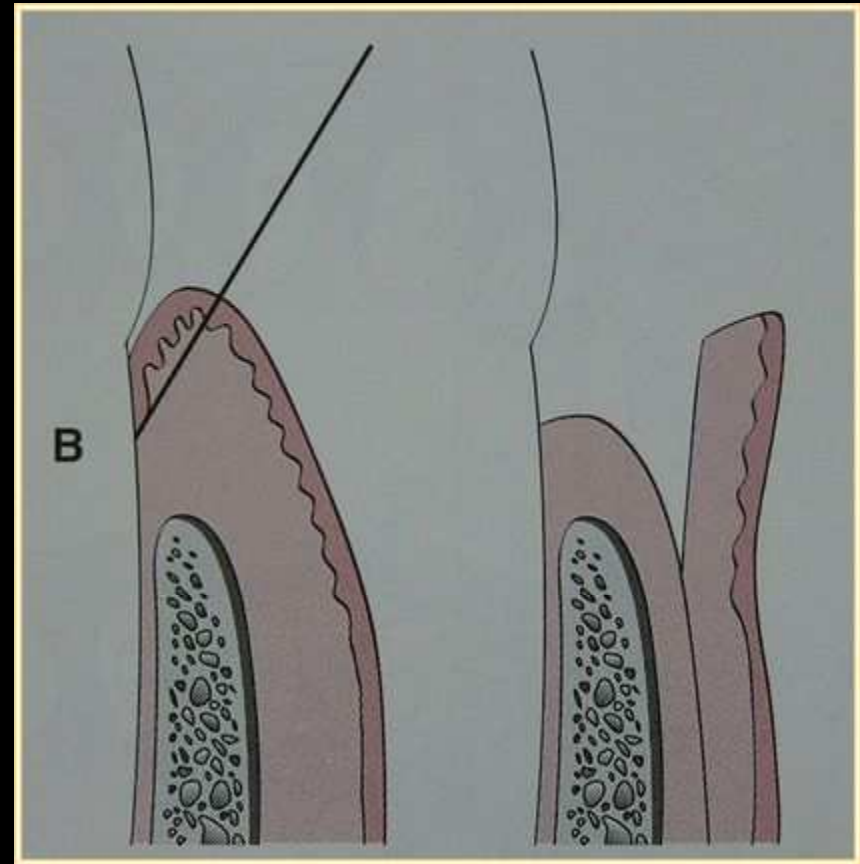
- Istilah umum bagi semua prosedur bedah yang berkaitan dengan perawatan saku periodontal dimana dilakukan pembukaan flep periodontal.
- Flep periodontal adalah bagian gingiva dan/atau mukosa yang dengan prosedur bedah dipisahkan dari jaringan dibawahnya guna mendapatkan visibilitas dan aksesibilitas ke permukaan akar gigi dan tulang alveolar.
Flep periodontal juga memungkinkan penggeseran gingiva ke arah yang berbeda pada prosedur bedah mukogingival.

KLASIFIKASI FLEP PERIODONTAL

- ☉ **Berdasarkan jaringan yang terlibat**
 - ▣ Flep ketebalan penuh/mukoperiosteal
 - ▣ Flep ketebalan sebagian/mukosal
- ☉ **Berdasarkan penempatannya sebelum dijahit**
 - ▣ Flep tidak diposisikan
 - ▣ Flep yang diposisikan



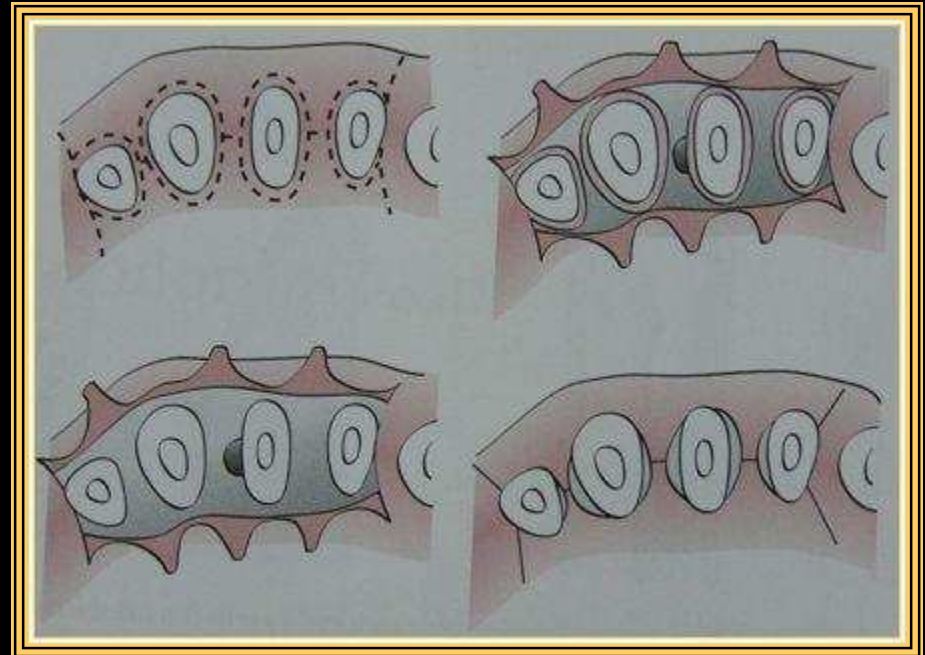
Flep ketebalan penuh



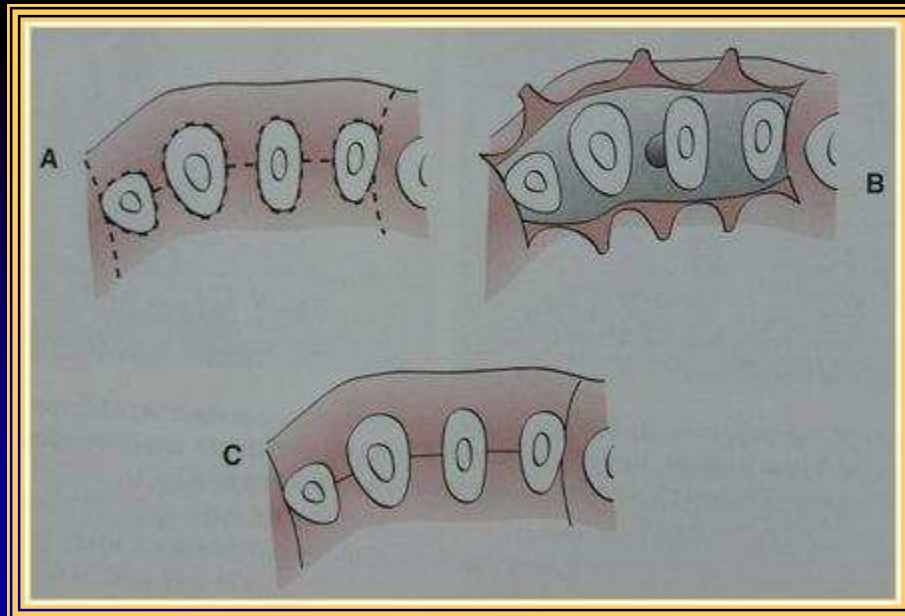
Flep ketebalan sebagian

DISAIN FLEP PERIODONTAL

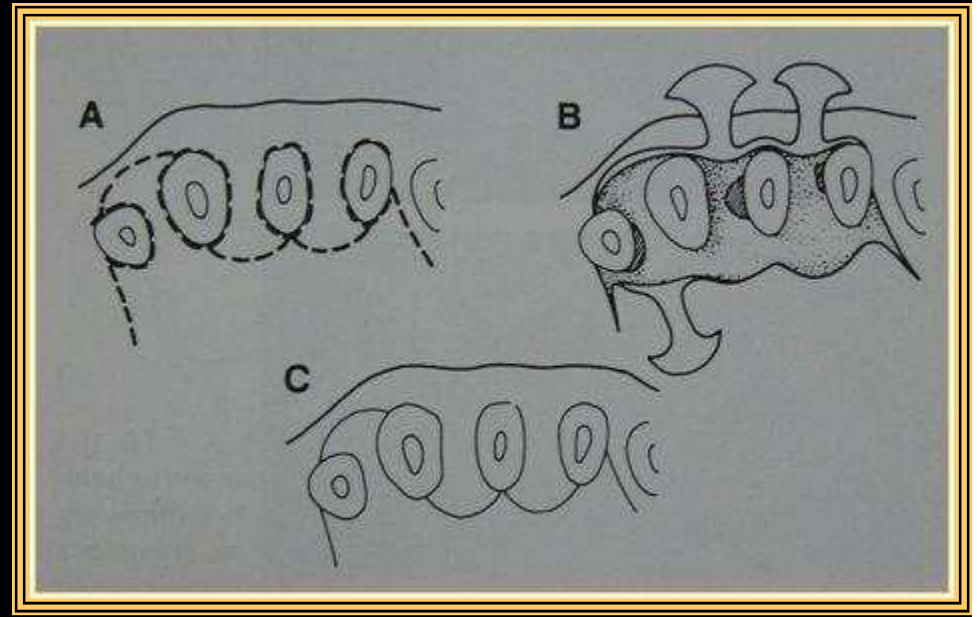
▣ Flep konvensional



▣ Flep insisi sulkular



▣ Flep preservasi papila



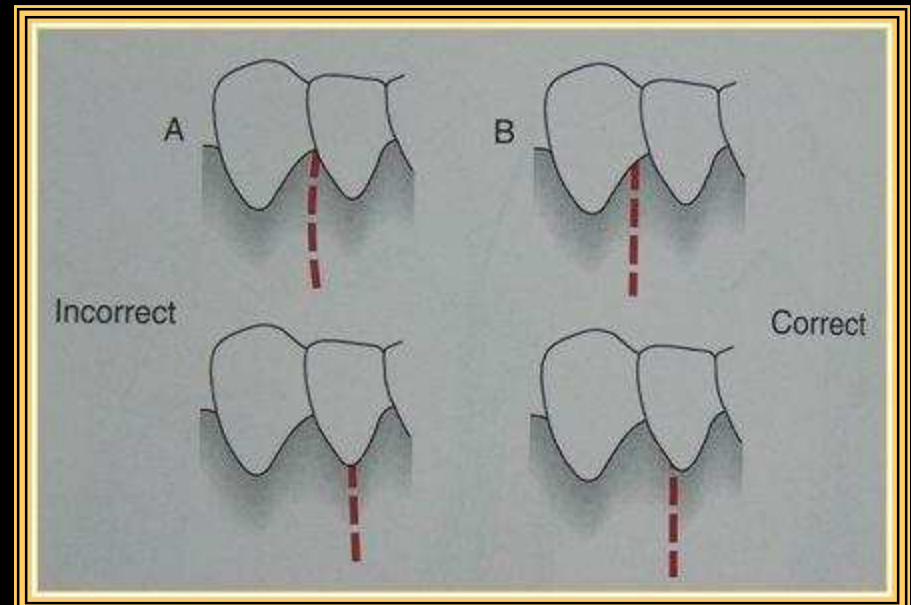
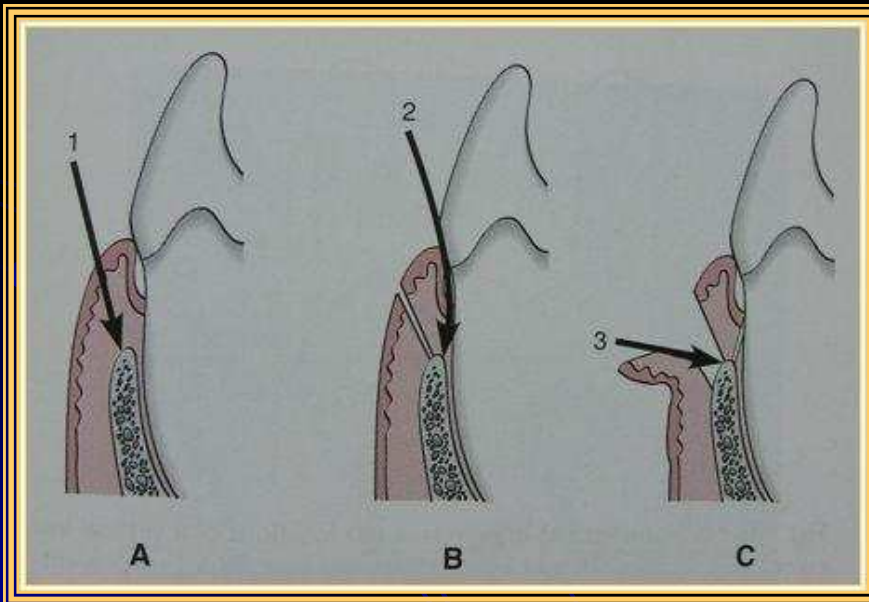
INSISI

☐ Insisi horizontal

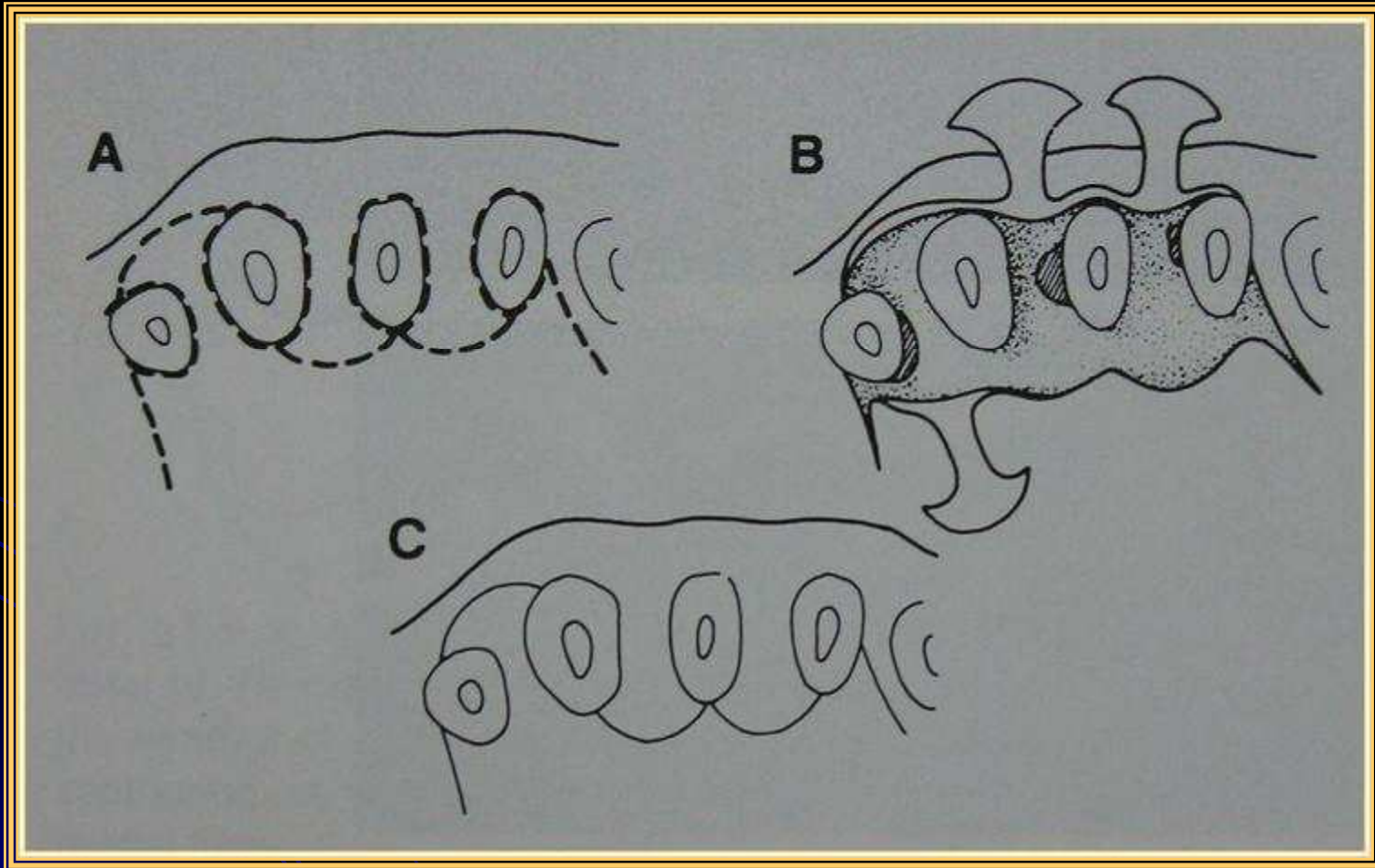
▣ Insisi bevel kedalam

▣ Insisi krevikular

☐ Insisi vertikal

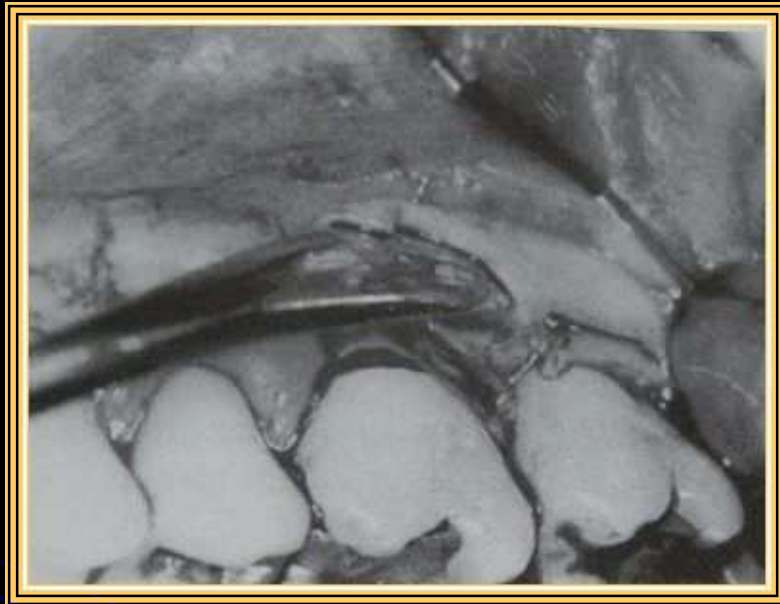

Insisi flep preservasi papila

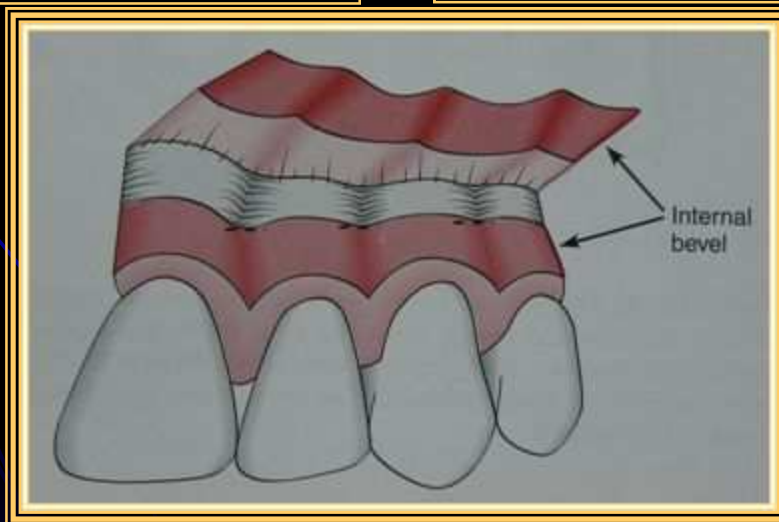
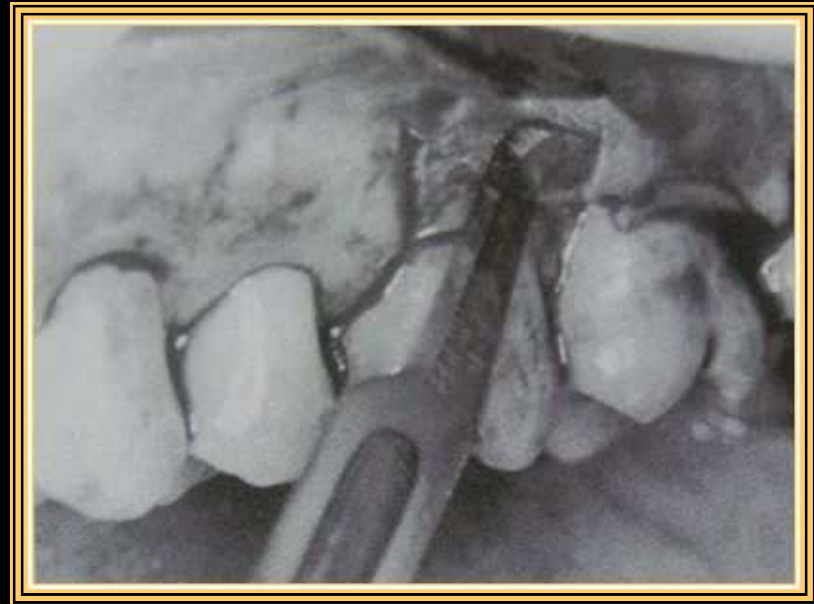

PEMBUKAAN FLEP

☐ Diseksi tumpul



☐ Diseksi tajam



TEKNIK PENJAHITAN

- ☐ Jahitan interdental
- ☐ Jahitan penyangga
- ☐ Jahitan penyangga bebas berkesinambungan
- ☐ Jahitan catur
- ☐ *Jahitan distal wedge*
- ☐ *Jahitan periosteal*

