

PEMERIKSAAN GIGI DAN MULUT ANAK

Yati R.,drg



- Pendahuluan
- Kunjungan Pertama
- Alat Pemeriksaan
- Macam–macam Pemeriksaan
- Pemeriksaan Tambahan
- Cara Mendiagnosa
- Kerangka Rencana Perawatan Pedodon-
tik

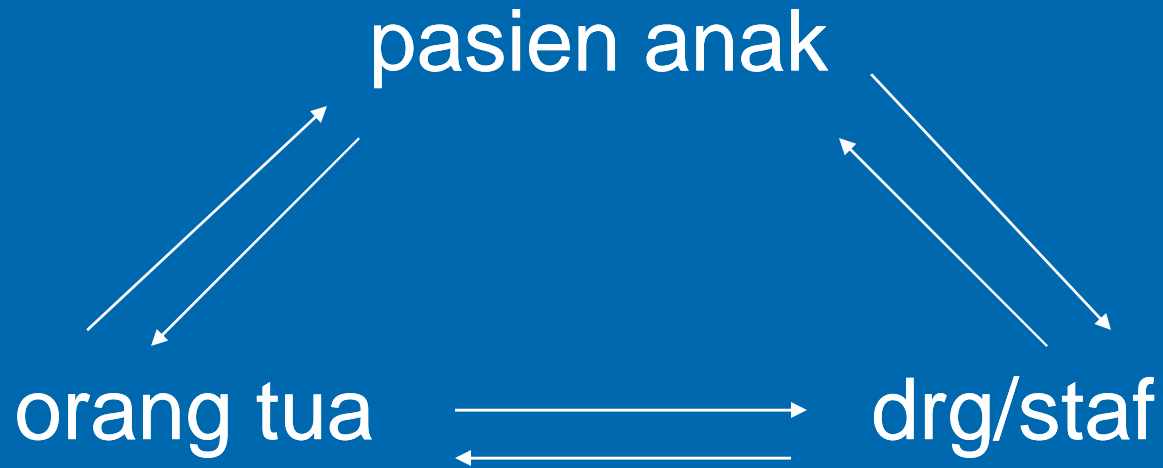
PENDAHULUAN

KEBERHASILAN



1. Ketelitian Pemeriksaan
2. Diagnosa Tepat
3. Perawatan Tepat

Segitiga pedodontic



Filosofi

rawat pasiennya
bukan giginya

KUNJUNGAN PERTAMA




Kunci keberhasilan



TUJUAN

- *Komunikasi
- *Riwayat pasien
- *Pemeriksaan (rontgen foto)
- *Perawatan sederhana
- *Menjelaskan tujuan perawatan

MACAM PEMERIKSAAN

- Pemeriksaan Darurat
 - Pemeriksaan Ulang
 - Pemeriksaan Lengkap
- 

Pemeriksaan Darurat

→ Pemeriksaan langsung pada regio yang dikeluhkan, diagnosa, terapi

Contoh :

- ❑ Gangren Pulpa Tertutup : Premedikasi, trepanasi
- ❑ Pulpitis Akut
 - **Eugenol Fletcher**
 - **Pulpotomi Vital**
 - **Premedikasi**
- ❑ Abses disertai trismus
 - **Premedikasi**
 - **Ronsen foto**

Pemeriksaan Ulang

1. Hasil perawatan
2. Pemeliharaan kesehatan gigi
3. Perubahan yang terjadi

PEMERIKSAAN LENGKAP

Pencatatan Riwayat

- **Sosial**
- **Nama**
- **Alamat, sekolah, hobby**
- **Orang tua**
- **Riwayat lain**
- **Gigi**
 - Keluhan
 - Riwayat keluhan
 - Riwayat kesehatan gigi
 - Sikap anak
 - Sikap orang tua
- **Medis**

Pemeriksaan Anak


Ekstra Oral

- Penampilan
- Kulit
- Mata
- Bibir
- Simetris wajah

Intra Oral

- Pipi, bibir bagian dalam
- Gingiva
- Lidah dan tonsil
- Palatum
- Gigi

Gigi

- Prematur loss
 - Kelainan pertumbuhan/ perkembangan
 - Karies (lokasi, kedalaman, vitalitas)
 - Erupsi gigi
- 
- The bottom right corner of the slide features a decorative graphic of several concentric, light blue circles resembling ripples on water, set against the dark blue background.

PEMERIKSAAN TAMBAHAN

- 1. Vitalitas**
 - 2. Ronsen Foto**
 - 3. Bakteri**
 - 4. Biopsi**
 - 5. Studi Model**
- 

CARA MENDIAGNOSA

1. Mengumpulkan data
2. Evaluasi fakta
3. Diagnosa

Contoh

┌V┐ Usia 5 tahun

Subj. : Sakit, terutama waktu makan

Obj. : Karies profunda, tertutup


Sonde (-) Gas H₂S (+)

Khlor etil (-) Perkusi : sakit

Diag. : Gangren Pulpa

Terapi : Pulpektomi non vital

RENCANA PERAWATAN

1. Perawatan mendesak
 2. Urutan perawatan
 3. Hasil yang akan dicapai
- 

Perawatan Sistem Blok

Pengelompokan beberapa gigi untuk dilakukan perawatan dalam dalam satu kunjungan

