

LABIRINTITIS

dr. Harry A. Asroel, Sp.THT-KI

Definisi



- Peradangan di dalam labirin
- Merupakan komplikasi dari OMA dan OMSK

JENIS



- LABIRINTITIS SEROSA
- LABIRINTITIS SUPURATIF

LABIRINTITIS SEROSA

- Toksin bakteri atau mediator inflamasi masuk ke telinga dalam tanpa masuknya bakteri.
- Gejala :
 - Vertigo dengan onset tiba – tiba
 - Gangguan pendengaran hingga ketulian
- Diagnosa :
 - Pemeriksaan klinis
 - MRI



□ TERAPI :

- Miringotomi → bila labirintitis merupakan komplikasi OMA
- Antibiotik
- Bila menetap atau menjadi Labirintitis Supuratif → mastoidektomi
- Gangguan pendengaran akan berkurang sejalan dengan berkurangnya infeksi.
- Vertigo dan gangguan keseimbangan mungkin menetap selama beberapa bulan.

LABIRINTITIS SUPURATIF

- **Bakteri** masuk ke telinga dalam → menimbulkan infeksi
- Umumnya komplikasi dari OMA
- Dapat menimbulkan meningitis dan abses intrakranial.
- Gangguan pendengaran lebih parah dan progresif
- Prognosa lebih buruk.



TERAPI :

- Miringotomi
- Antibiotik parenteral
- Mastoidektomi
- Kortikosteroid

OTOSKLEROSIS

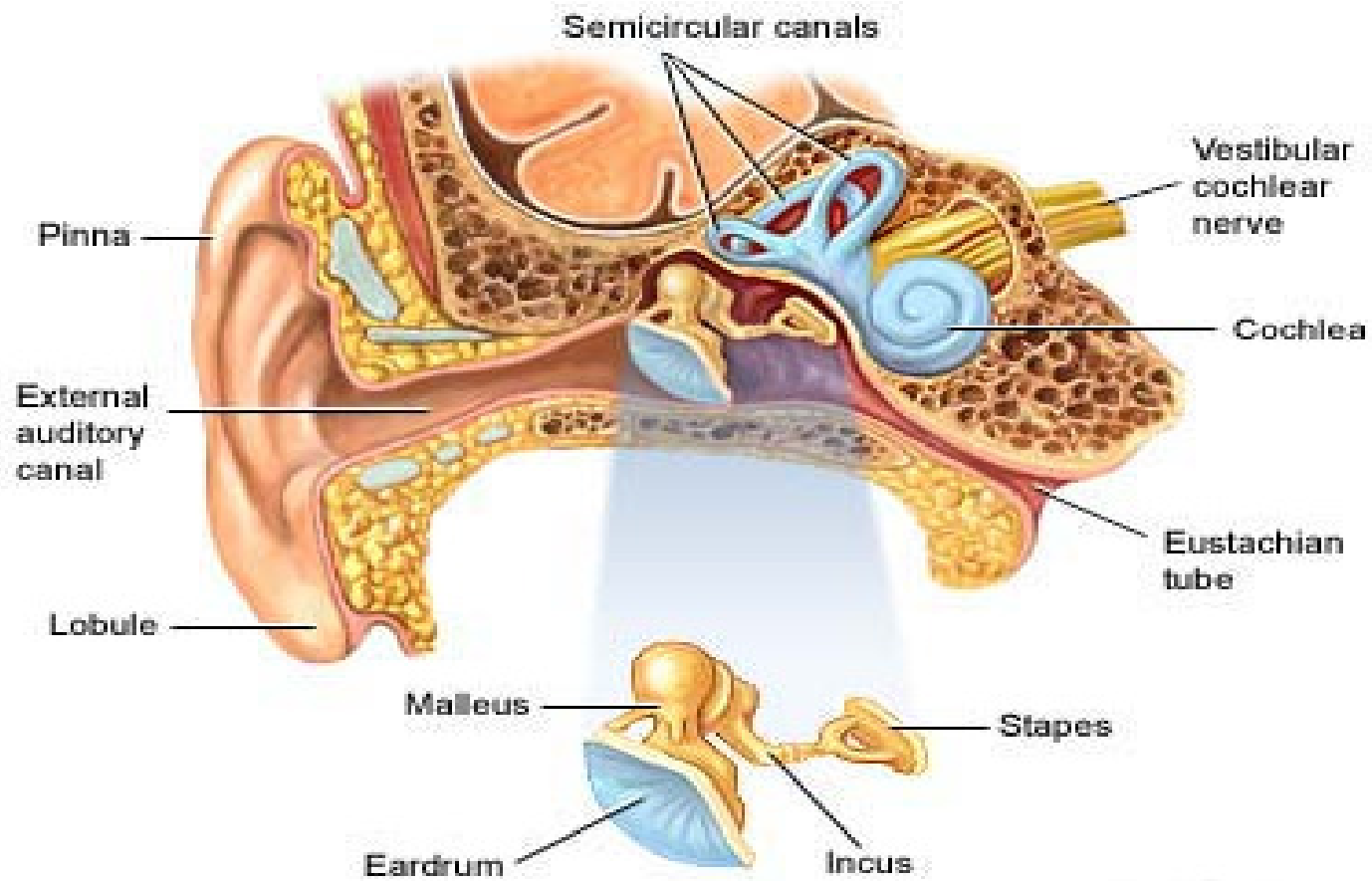


DEFINISI, PREVALENSI DAN ETIOLOGI

- Otosklerosis adalah penyakit labirin tulang → terbentuk suatu daerah otospongiosis, terutama di depan dan di dekat kaki stapes → sehingga stapes terfiksasi

- Prevalensi
 - ▣ Banyak ditemui pada dekade 2 – 5 kehidupan
 - ▣ Wanita : Pria → 2 : 1

- Etiologi
 - ▣ Genetik
 - ▣ Virus ?



GAMBARAN KLINIS



- Gangguan pendengaran konduktif yang progresif
- Umumnya bilateral
- Paracusis of Willis (mengenal kata lebih baik pada lingkungan yang bising)
- Tinnitus

PEMERIKSAAN

- Rinne test → Negatif
- Weber test → lateralisasi ke arah yang sakit
- Audiometri → conductive hearing loss
- Liang telinga dan membran normal
- Schwartz sign → kemerahan di promontorium karena peningkatan vaskularisasi → pada early stage.
- High Resolution CT

TERAPI

- Masih kontroversi
- Sodium fluoride dosis tinggi
- Hearing aids
- Operasi



TERIMA KASIH